Lymphologie Aktuell

Informationen für Mitglieder Nr. 26

Flüssigkeitsaustausch im zentralen Nervensystem "glymphatische Transportwege"

Neue Erkenntnisse zur Hirndrainage

Lymphgefäße gibt es in im sämtlichen Organen mit Ausnahme des zentralen Nervensystems (ZNS). Deshalb muss der interstitielle Flüssigkeitstransport und die Entsorgung extrazellulärer Proteine und Abfallprodukte (lymphpflichtige Last) über andere Wege erfolgen.

In einer kürzlich publizierten, sehr interessanten, tierexperimentellen Studie an Mäusen berichten J. J. Iliff et al., 2012 (1) über neue Ergebnisse und wählen für die gefundenen Transportwege den Begriff "glymphatic pathway" (das "g" steht für Gliazellen des Hirn). Hierbei handelt es sich um kanalähnliche Strukturen in der Wand der Blutgefäße. Vergleichbar sind diese Transportwege mit den bereits bekannten prälymphatischen Kanälen, die keine Endothelzellen enthalten und auch nicht zum Lymphgefäßsystem gerechnet werden.

Untersuchungstechnik und Ergebnisse

Zur Beurteilung des Hirntransportes und Darstellung der Drainagewege wurden verschiedene Tracer (z.B. A594, TR-d3, TR-d70, FITC-d2000) und fluoreszierende Substanzen (z.B. CB-d10, FITC-d40) benutzt. Ausgewertet wurde die Verteilung der Tracer sowohl nach intraventrikulärer Injektion als auch nach Injektion in die Cisterna magna.

Die Autoren konnten nachweisen, dass der Flüssigkeitseinstrom in das zerebrale Interstitium über paraarterielle Räume erfolgt, die auf der Innenseite durch die Muskelzellen der Blutgefäße und aussen durch die Glia-Füsschen in der Adventitia begrenzt werden (Abb.1 und 2). Man geht davon aus, dass die abführenden paravenösen Wege einen Anschluss an zervikale Lymphgefäße besitzen.

Die mit Markierungssubstanzen dargestellten glymphatischen Transportwege dürften mit den seit langem bekannten Virchow-Robin-Räumen (3-4) identisch sein.

Es wird empfohlen Details über die Untersuchungstechnik, die Ergebnisse der verschiedenen Studienabschnitte und Schlussfolgerungen über die Wege des Austausches der zerebralen Flüssigkeit einschliesslich der darin gelösten Substanzen sowie den Transport beeinflussende Faktoren (z.B. die Bedeutung von Aquaporin-4 bei der Entsorgung von β-Amyloid), in dem mit instruktiven Abbildungen versehenen Originalbeitrag (56 Literaturangaben) nachzulesen. Hier finden sich auch Hinweise auf die klinische Relevanz von zerebralen Transportstörungen z.B. bei neurogedenerativen Erkrankungen.

Details über die Hirnstrukturen, die unterschiedlichen Funktionen der Gliazellen, ihrer Subtypen und die Zusammensetzung der gelartigen extrazellulären Hirnflüssigkeit sowie die Bedeutung der zellulären Glykokalyx finden sich in dem ebenfalls lesenswerten Beitrag von David J. Begley in der gleichen Augabe von Science Translational Medicine (2).

Fazit

Aufgrund bisheriger Publikationen kann man davon ausgehen, dass dem Flüsigkeitsaustausch im menschlichen Hirngewebe ähnliche Mechanismen zur Verfügung stehen wie dem Mäusehirn. Nicht invasive Magnetresonaz Perfusionsstudien wären eine Möglichkeit diese Auffassung zu bestätigen.

Wie die Drainage des Hirn letztlich funktioniert spielt für die lymphtherapeutische Praxis keine Rolle. Wichtig ist die Tatsache, dass der Abtransport interstitieller zerebraler Flüssigkeit über paravaskuläre Wege direkt in die zervikalen Lymphgefäße erfolgt. Daraus ergibt sich die Indikation zur manuellen Lymphdrainage im Kopf-Halsbereich z.B. bei einem erhöhten Hirndruck durch Traumen oder andere Ursachen verbunden mit dem Ziel einer Druckentlastung und Reduktion der Beschwerden der betroffenen Patienten.

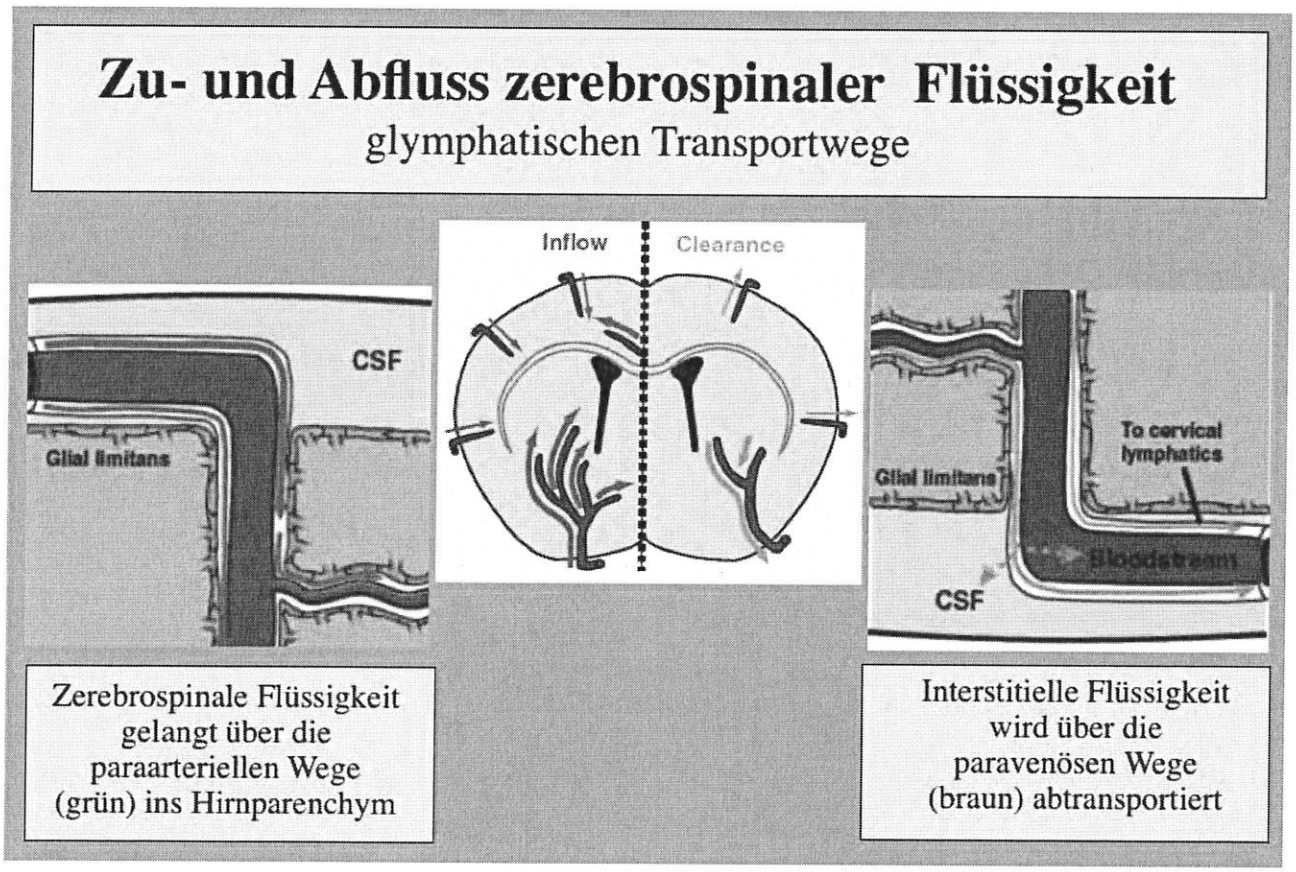

Abb. 1) Schematische Darstellung der paravaskulären Transportwege für die Versorgung und Entsorgung des Hirnparenchyms. (nach Angaben von J. J. Iliff et al., 2012, vollständige Literaturangabe siehe Seite 3)
Reprinted with permission from AAAS.

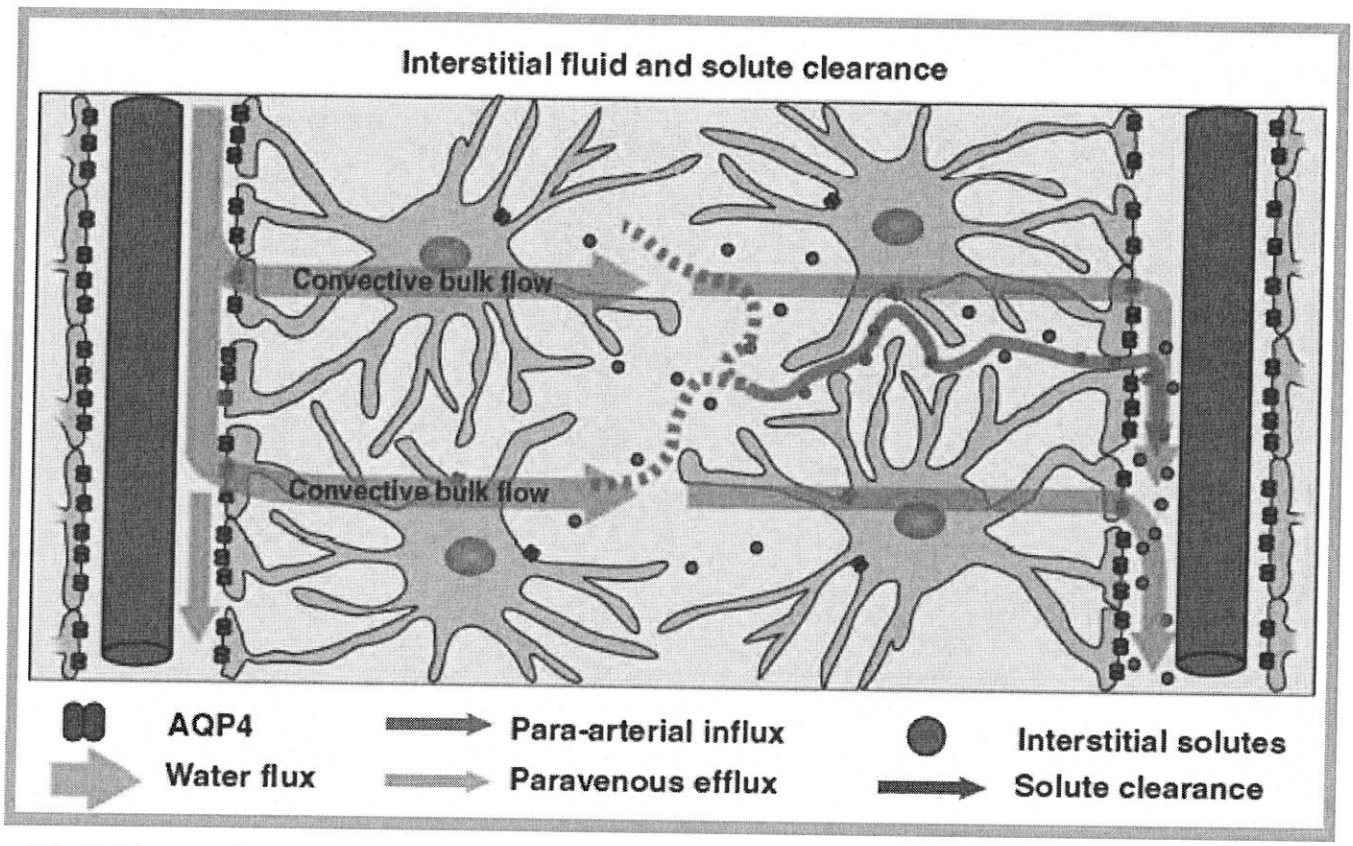

Abb. 2) Schematische Darstellung des kontinuierlichen Transportes von Flüssigkeit und der in ihr enthaltenen festen Bestandteile durch das Interstitium des Hirns (nach Angaben von J. J. Iliff et al., 2012).
Reprinted with permission from AAAS.

Literatur

1.) J. J. Iliff, M. Wang, Y. Liao, B. A. Plogg, W. Peng, G. A. Gundersen, H. Benveniste, G. E. Vates, R. Deane, S.A. Goldman, E. A. Nagelhus, M. Nedergaard,
A Paravascular Pathway Facilitates CSF Flow Through the Brain Parenchyma and the Clearance of Interstitial Solutes, Including Amyloid β. Sci. Transl. Med. **4**, 147ra111 (2012).
E-mail: jeffrey_iliff@urmc.rochester. edu (J.J.I.); nedergaard@urmc.rochester.edu (M.N.)

2.) D. J. Begley, **Brain superhighways**. *Sci. Transl. Med.* **4**, 147fs29 (2012).
E-mail: david.begley@kcl.ac.uk

3.) B. Gess , T.U. Niederstadt, E.B. Ringelstein, W.R. Schäbitz, **Klinische Bedeutung normaler und erweiterter Virchow-Robin-Räume**. Nervenarzt 2010; 81:727–733

4.) M. Földi, **Prelymphatic-lymphatic drainage of the brain**. Am Heart J 1977, 93:121–124

Herausgeber:
Deutsche Gesellschaft für Lymphologie,
E-Mail: post@dglymph.de
Internet: www.dglymph.de

verantwortlich: H. Weissleder